Sarkosporidien Rotwild

LANDKREIS NEUMARKT

04.11.2026

Veterinäramt Neumarkt, Dr. Sonja Forster

Bilder vom TÜP









Bilder aus Literatur

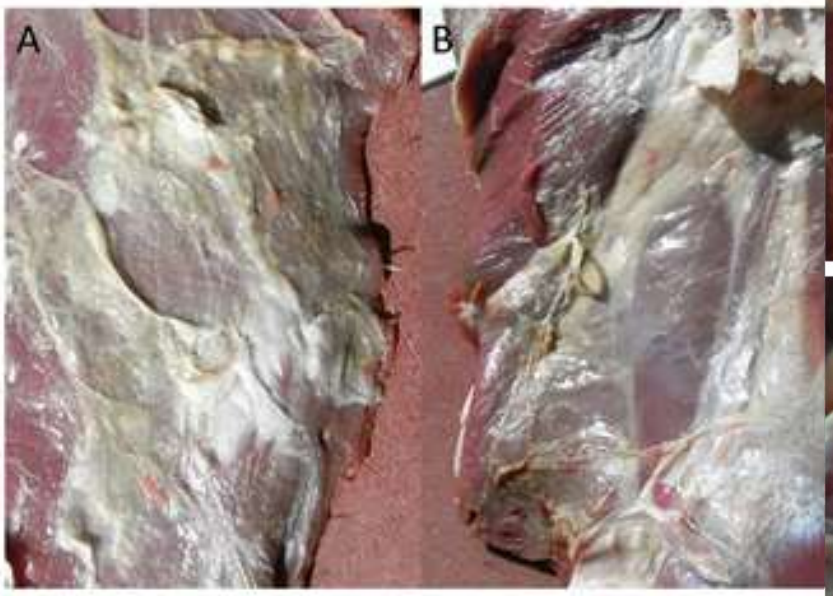

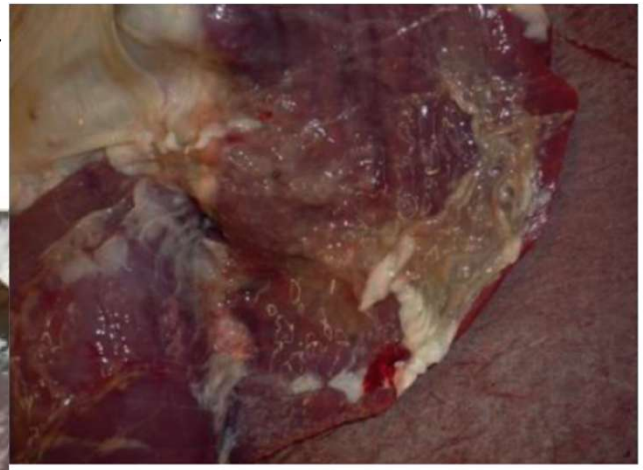



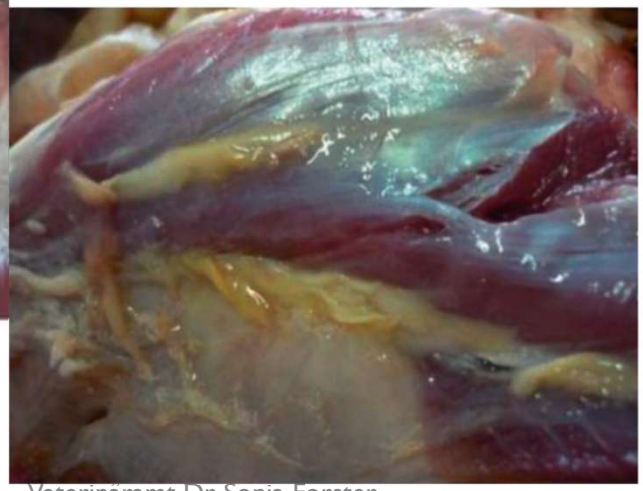

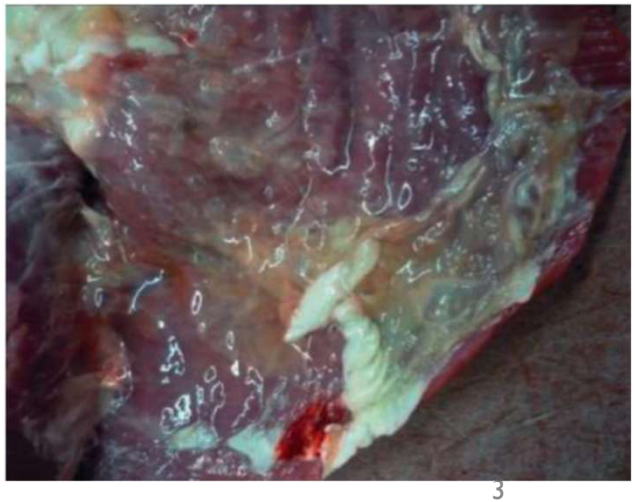

Sarkosporidien

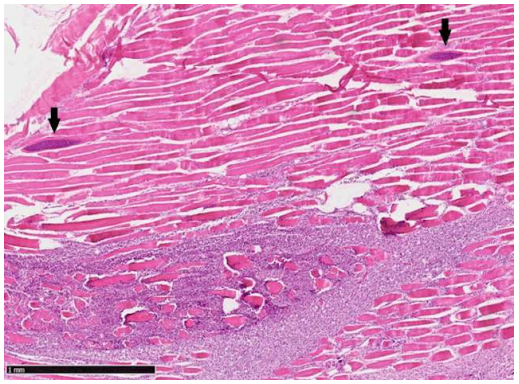

Bild: CVUA Freiburg

- Mehrwirtige Parasiten mit Endwirten (Fleischfresser) und Zwischenwirten (Pflanzenfresser)
- Mehr als 150 Arten mit unterschiedlicher Fähigkeit eine Krankheit auszulösen, befällt Säugtiere (einschließlich Mensch), Reptilien und Vögel
- Zur Zeit gelten nur für Sarcocystis nesbitti (Mensch Zwischenwirt), Endwirte Reptilien), Sarcocystis hominis (Zwischenwirt Rind, Mensch Endwirt) und Sarcocystis suihominis (Zwischenwirt Schwein und Wildschwein, Mensch Endwirt) als humanpathogen;
- Es wird davon ausgegangen, dass auch andere Sarcocystis Spezies den Menschen als Endwirt infizieren und klinische Symptome hervorrufen können; diese sind nach dem derzeitigen Wissenstand noch nicht näher beschrieben

Zyklus Sarkosporidien

Ausscheidung über mehrere Monate

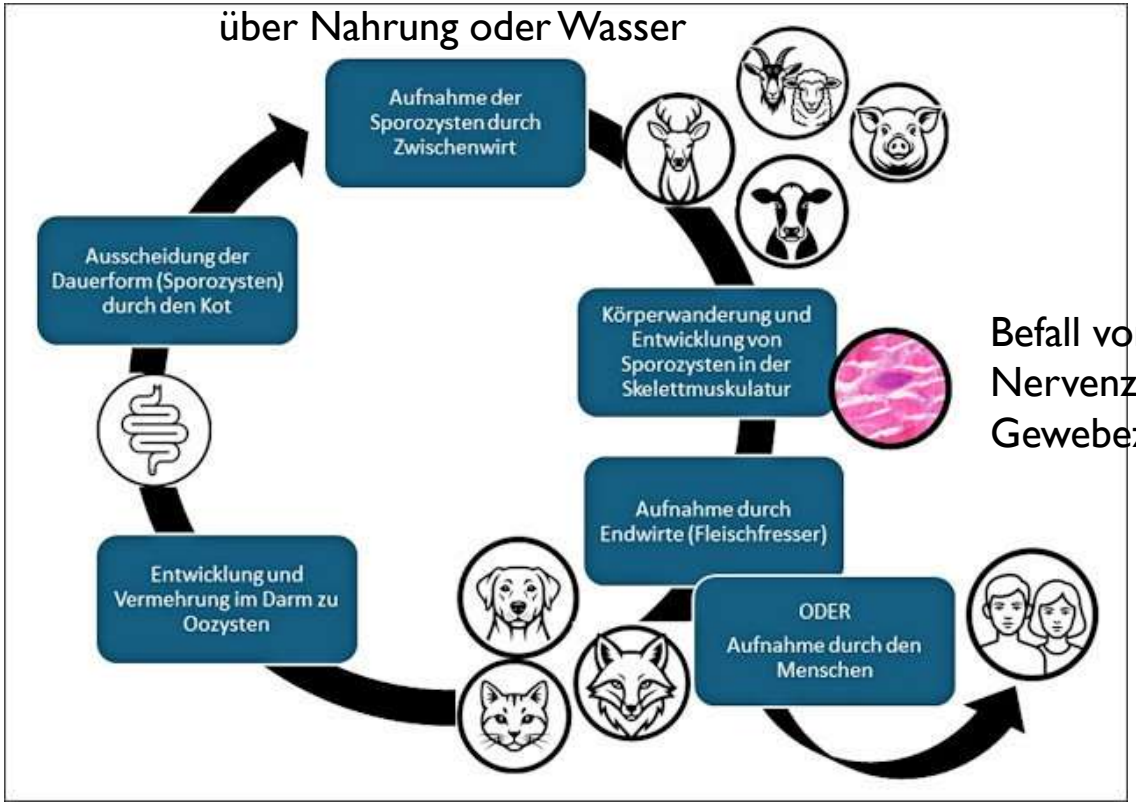

Befall von Muskel- oder Nervenzellen mit Bildung von Gewebezysten

Krankheitsanzeichen

- Endwirt: asymptomatisch, außer beim Menschen (Magen-Darm-Beschwerden wie Übelkeit, Erbrechen, Bauchschmerzen und Durchfall; Fehlwirt / seltener Fall Fieber, Muskelschmerzen oder Entzündungen einhergehen kann)
- Zwischenwirt:
  - meist subklinisch, kann aber abhängig von Art pathogen oder sogar tödlich sein
  - Fieber, Schwäche, Zyanose, Dyspnoe, neurologische Symptome, Fehlgeburten

Bisherige Untersuchungen

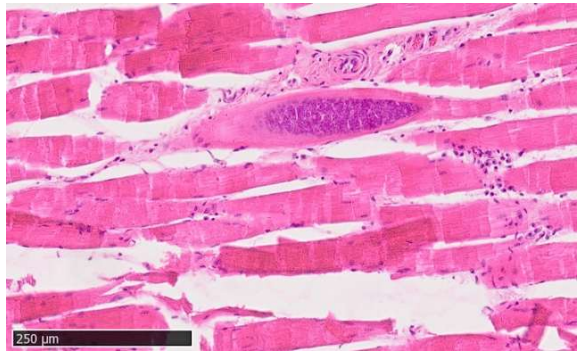

Bild: CVUA Freiburg

- Stephan et al 2012 (Schweiz): großflächige, diffuse, grünliche Verfärbungen der Muskelhäute mit sulzig-gallertigen Veränderung des Gewebes, Nachweis von Sarcocystis hjorti
- CVUA Baden-Württemberg 2020: zwei erkrankte Ehepaare nach Genuss von Rehfleisch, Nachweis von Sarcocystis oviformes und Sarcocystis silva
- CVUA Baden-Württemberg 2025: großflächige, abgegrenzte weißliche und grünlich schimmernde Areale im Muskelfleisch eines Rehs, Nachweis von Sarkosporidien

Bisherige Untersuchungen

- International Journal for Parasitology 2020:
  - Untersuchungen von Rotwildfleisch (34), Kot und Darm von Fuchs (126) und Kot von Jagdhunden (12) in Graubünden
  - graugrünliche Verfärbung der Muskelhäute vom Rotwild (26) mit 90% Nachweis von
    - Sarcocystis hjorti, S. venatoria/S. iberica , S. linearis/S. taeniata, S. pilosa und S. ovalis (durch Rabenvögel übertragen)
  - Sporozysten beim Fuchs bei 11 von 106 Kotproben und 6 von 20 Darmproben
    - Sarcocystis tenella, S. hjorti , S. gracilis und S. miescheriana
  - Sporozysten beim Jagdhund bei 2 von 12
    - S. gracilis , S. capreolicanis und S. linearis/S. taeniata

Rotwild aus dem TÜP Hohenfels

- 17.06.2026 Rotwildspießer
  - eosinophile Fasciitis mit Grünfärbung mit Sarkosporidien
- 17.09.2026 Rotwildspießer
  - eosinophile Fasciitis mit Grünfärbung mit Sarkosporidien
- 12.10.2026 1 ganzes Stück und von 2 Stücken Muskelteile zur Untersuchung, Ergebnis ausstehend

Rotwild aus dem TÜP Hohenfels

- Geplantes Vorgehen
  - Untersuchung von weiteren Stücken am LGL Erlangen und Oberschleißheim
  - Bestimmung von geeigneten Probenahmestellen (Unterlauf, Kaumuskulatur, Keule, …)
  - Bestimmung der Art
  - Evtl. Aktualisierung der Risikobewertung des BfR Berlin

Lebensmittelrechtliche Beurteilung



Grünfärbung der Häute
= bedenkliche Merkmale

Fleischuntersuchung
durch amtlichen Tierarzt



Beurteilung

Lebensmittelrechtliche Beurteilung

Verordnung über Anforderungen an die Hygiene beim Herstellen, Behandeln und Inverkehrbringen von bestimmten Lebensmitteln tierischen Ursprungs (Tierische Lebensmittel-Hygieneverordnung - Tier-LMHV)

§ 4 Zusätzliche Anforderungen an die Abgabe kleiner Mengen von erlegtem Wild

(1) Kleine Mengen von erlegtem Wild oder von Fleisch von erlegtem Wild dürfen nur von Personen abgegeben werden, die auf den Gebieten des Körperbaus (Anatomie), der Lebensfunktionen (Physiologie), des normalen und abnormen Verhaltens und krankhafter Veränderungen des Wildes sowie der hygienischen Anforderungen im Umgang mit Wild ausreichend geschult sind, um

1. das Wild vor und nach dem Erlegen einer Untersuchung insbesondere auf die in Anlage 4 Nummer 1.3 bezeichneten Merkmale unterziehen zu können, die das **Fleisch als bedenklich zum Verzehr für Menschen** erscheinen lassen, und …..

(2) Wer kleine Mengen von erlegtem Wild zum Zweck der Abgabe nach § 3 Absatz 1 Satz 1 in Eigenbesitz genommen hat, hat das Wild unbeschadet der Regelung in Anlage 4 Nummer 1.1 vor der weiteren Bearbeitung oder vor der Abgabe bei der für den Erlegeort oder den Wohnort zuständigen Behörde (Anmerkung: unabhängig davon, ob er das Fleisch für seine Familie verwenden oder an andere abgeben will)

1. **zur amtlichen Fleischuntersuchung anzumelden, wenn vor oder nach dem Erlegen des Wildes Merkmale nach Anlage 4 Nummer 1.3 festgestellt worden sind** ….

Lebensmittelrechtliche Beurteilung

Anlage 4 Tier LMHV

1.3	Beim Erlegen, Aufbrechen, Zerwirken und weiteren Behandeln ist auf Merkmale zu achten, die das Fleisch als gesundheitlich bedenklich erscheinen lassen. Diese liegen vor bei
1.3.1	abnormen Verhaltensweisen oder Störungen des Allgemeinbefindens;
1.3.2	Fehlen von Anzeichen äußerer Gewalteinwirkung als Todesursache (Fallwild);
1.3.3	Geschwülsten oder Abszessen, wenn sie zahlreich oder verteilt in inneren Organen oder in der Muskulatur vorkommen;
1.3.4	Schwellungen der Gelenke oder Hoden, Hodenvereiterung, Leber- oder Milzschwellung, Darm- oder Nabelentzündung, bei Federwild Entzündung des Herzens, des Drüsen- oder Muskelmagens;
1.3.5	fremdem Inhalt in den Körperhöhlen, insbesondere Magen- und Darminhalt oder Harn, wenn Brust- oder Bauchfell verfärbt ist;
1.3.6	erheblicher Gasbildung im Magen- und Darmkanal mit Verfärbung der inneren Organe;
1.3.7	erheblichen Abweichungen der Muskulatur oder der Organe in Farbe, Konsistenz oder Geruch;
1.3.8	offenen Knochenbrüchen, soweit sie nicht unmittelbar mit dem Erlegen in Zusammenhang stehen;
1.3.9	erheblicher Abmagerung;
1.3.10	frischen Verklebungen oder Verwachsungen von Organen mit Brust- oder Bauchfell;
1.3.11	Geschwülste oder Wucherungen im Kopfbereich oder an den Ständern bei Federwild;
1.3.12	verklebten Augenlidern, Anzeichen von Durchfall, insbesondere im Bereich der Kloake, sowie Verklebungen und sonstigen Veränderungen der Befiederung, Haut- und Kopfanhänge sowie Ständer bei Federwild;
1.3.13	sonstigen erheblichen sinnfälligen Veränderungen außer Schussverletzungen.

Nach der Durchführungsverordnung (EU) 2019/627 der Kommission Artikel 45 erklärt der amtliche Tierarzt frisches Fleisch für genussuntauglich, wenn es

h) Parasitenbefall aufweist,

o) pathologische oder organoleptische Veränderungen aufweist, ….